

مقایسه اثر سه رژیم غذایی حاوی روغن ماهی، رژیم دارای الگوی چربی مصرفی ایرانی و رژیم استاندارد بر ایجاد آسیب کبدی در موش صحرایی

مینو محمد شیرازی^۱، فروغ اعظم طالبان^۲، معصومه ثابت کسای^۳، علیرضا ابدی^۴، محمدرضا وفا^۵، خندان زارع^۶، فریبا سید احمدیان^۷

- ۱- نویسنده مسئول: استادیار گروه تغذیه انسانی، انستیتو تحقیقات تغذیه‌ای و صنایع غذایی کشور، دانشکده علوم تغذیه و صنایع غذایی، دانشگاه علوم پزشکی شهید بهشتی، پست الکترونیکی: shirazi@dpimail.net
- ۲- استاد گروه تغذیه انسانی، دانشکده علوم تغذیه و صنایع غذایی، دانشگاه علوم پزشکی شهید بهشتی
- ۳- دانشیار گروه فارماکولوژی، مرکز تحقیقات علوم اعصاب، دانشگاه علوم پزشکی شهید بهشتی
- ۴- استادیار گروه آمار حیاتی، دانشکده پزشکی، دانشگاه علوم پزشکی شهید بهشتی
- ۵- استادیار گروه تغذیه، دانشکده بهداشت، دانشگاه علوم پزشکی ایران
- ۶- دانشیار گروه آسیب شناسی بیمارستان طالقانی، دانشگاه علوم پزشکی شهید بهشتی
- ۷- کارشناس آزمایشگاه گروه تحقیقات صنایع غذایی، انستیتو تحقیقات تغذیه‌ای و صنایع غذایی کشور، دانشگاه علوم پزشکی شهید بهشتی

تاریخ پذیرش: ۸۷/۱۲/۱۰

تاریخ دریافت: ۸۷/۷/۲۰

چکیده

سابقه و هدف: در مورد اثر روغن ماهی بر آسیب کبدی، اطلاعات محدودی وجود دارد. در این مطالعه، اثر رژیم غذایی دارای روغن ماهی، رژیمی که دارای الگوی اسیدهای چرب دریافتی در رژیم غذایی ایرانیان است و رژیم غذایی استاندارد بر ایجاد تغییرات آسیب شناسی در بافت کبد در موش صحرایی مقایسه شد.

مواد و روش‌ها: ۳۰ سر موش صحرایی ماده به طور تصادفی در سه گروه غذایی قرار داده شدند: رژیم غذایی استاندارد (دارای روغن سویا)، رژیم غذایی دارای روغن ماهی و رژیم دارای مخلوط چند روغن با الگوی اسیدهای چرب دریافتی در رژیم غذایی ایرانی. موش‌های صحرایی طی دوران بارداری و شیردهی با این رژیم‌ها تغذیه شدند و تغذیه حیوانات متولد شده نیز پس از زمان از شیرگیری با رژیم غذایی مانند مادر خود ادامه یافت. آسیب یاخته‌های کبدی در حیوانات متولد شده در زمان‌های ۲۱ و ۷۰ روز پس از تولد ارزیابی شد. میانگین مقادیر به دست آمده با نرم افزار SPSS₁₀ و از طریق آزمون کروسکال-والیس مورد مقایسه قرار گرفت.

یافته‌ها: حیوانات تغذیه شده با رژیم غذایی دارای روغن ماهی و رژیم دارای الگوی چربی مصرفی ایرانی نسبت به رژیم استاندارد، تکثیر بیشتر یاخته‌های مجرای کبد را در زمان ۷۰ روز پس از تولد نشان دادند ($P=0/005$). همچنین تکثیر یاخته‌های مجرای کبد در تمام حیوانات سه گروه از روز ۲۱ تا ۷۰ افزایش داشت ($P=0/002$). این افزایش به تفکیک گروه‌ها، در گروه دریافت کننده روغن ماهی نیز معنی‌دار بود ($P=0/007$).

نتیجه‌گیری: به نظر می‌رسد رژیمی که چربی آن فقط از روغن ماهی تأمین شود و رژیم غذایی با الگوی اسیدهای چرب دریافتی در رژیم غذایی فعلی جامعه ایران، به آسیب کبدی در موش صحرایی منجر می‌شوند و با افزایش سن حیوان، میزان آسیب کبدی ایجاد شده بیشتر می‌شود.

واژگان کلیدی: روغن ماهی، روغن سویا، موش صحرایی، آسیب کبدی

• مقدمه

بسیاری متخصصان توصیه شده و مورد اقبال عمومی قرار گرفته است (۱، ۲).

در این میان، عوارض نامطلوب این نوع چربی، کمتر

امروزه، مصرف روغن ماهی به علت اثرات مفید از جمله کاهش شدت بیماری‌های التهابی و کاهش خطر بیماری‌های قلبی عروقی و بسیاری فواید دیگر، توسط

شده، رژیمی است که از مخلوط کردن درشت مغذی‌ها و ریز مغذی‌های تهیه می‌شود (۷). ترکیب اجزای این نوع رژیم در جدول ۱ نشان داده شده است. سه نوع رژیم غذایی به طور هفتگی تهیه شده و در فریزر 20°C نگهداری شد. رژیم غذایی گروه شاهد، رژیم استاندارد موش صحرایی بود که بر اساس فرمول AIN-۹۳-G (۸) تهیه شد. چربی این رژیم را ۷۰ گرم در کیلوگرم روغن سویا تشکیل می‌داد. رژیم غذایی دارای روغن ماهی نیز بر اساس فرمول AIN-۹۳-G تهیه شد؛ با این تفاوت که چربی آن را ۷۰ گرم در هر کیلوگرم روغن ماهی (fish oil Menhaden، روغن نوعی ماهی بومی اقیانوس آرام) تشکیل می‌داد. رژیم غذایی گروه سوم نیز مطابق فرمول AIN-۹۳-G تهیه شد؛ اما چربی آن را ۷۰ گرم در کیلوگرم مخلوطی از ۳۲٪ کره، ۵۴٪ روغن نباتی جامد و ۱۴٪ روغن مایع آفتابگردان تشکیل می‌داد. این رژیم غذایی نشان دهنده نوع و نسبت اسیدهای چرب دریافتی در رژیم غذایی جامعه ایرانی بود (۹). ترکیب اسیدهای چرب موجود در هر یک از روغن‌ها در جدول ۲ آمده است. همان‌طور که جدول نشان می‌دهد، نسبت اسیدهای چرب امگا-۳ به امگا-۶ در روغن ماهی استفاده شده ۶ به ۱۰ است.

حیوانات و روش کار: تعداد ۳۰ سر موش صحرایی ماده از گونه ویستار با وزن متوسط $164/11 \pm 18/60$ گرم با ۱۰ سر موش صحرایی نر از گونه ویستار به شکل سه سر حیوان ماده و یک سر نر در قفس‌های جفت‌گیری قرار داده شدند. روز تشکیل پلاک واژینال به عنوان روز صفر بارداری تلقی شد و از آن زمان، حیوانات باردار در قفس‌های مجزا قرار داده شدند و به طور تصادفی به سه گروه ۱۰ تایی تقسیم شدند. هر حیوان باردار در تمام دوران بارداری و شیردهی از یکی از سه رژیم غذایی تخلیص شده استفاده می‌کرد. همه نوزادان تا ۲۱ روز پس از تولد با شیر مادر خود تغذیه شدند و پس از روز ۲۱ (روز از شیرگیری) حیوانات متولد شده با رژیم غذایی مادر خود تغذیه شدند. تغذیه حیوانات با رژیم‌های تخلیص شده تا ۷۰ روز پس از تولد (زمان بلوغ موش صحرایی) ادامه یافت.

مورد توجه قرار گرفته است. چون کبد محل اصلی متابولیسم اسیدهای چرب در بدن است، بسیاری از محققان پیشنهاد کرده‌اند که آسیب کبدی ناشی از خوب متابولیزه نشدن یا کم متابولیزه شدن اسیدهای چرب امگا-۳ طولانی زنجیره موجود در روغن ماهی و ایجاد تغییرات بافت چربی (fatty degeneration) در کبد می‌تواند عوارض نامطلوبی به دنبال داشته باشد (۳).

با این حال، در مورد اثر اسیدهای چرب امگا-۳ موجود در روغن ماهی بر تغییرات بافت شناسی در کبد مطالعات محدودی انجام شده است. Ritskes و همکاران، رژیم‌های غذایی مختلفی را که ۲۰٪، ۱۰٪، ۱٪ و ۰٪ انرژی آنها از روغن ماهی تامین می‌شد، با رژیم غذایی ۷٪ انرژی از روغن بزرک (Linseed oil) و ۴۰٪ انرژی آن از روغن آفتابگردان تامین می‌شد، مقایسه کردند. در گروه ۱۰٪ و ۲۰٪ روغن ماهی، تغییرات آسیب شناختی در کبد شامل واکوئل‌های هپاتوسلولار، هیپرپلازی یاخته‌های مجرای و ماکروفاژهای درشت چند هسته‌ای دیده شد. محققان نتیجه گرفتند که احتمالاً اسیدهای چرب امگا-۳ دریایی به علت زنجیر طولانی، به خوبی در کبد متابولیزه نمی‌شوند و در نتیجه، باعث تغییرات بافت چربی در کبد می‌شوند (۴).

با توجه به رواج مصرف مکمل روغن ماهی حاوی اسیدهای چرب امگا-۳ و اینکه مهم‌ترین زمان اثر اسیدهای چرب در دوره تکامل پیش از تولد و دوره رشد پس از تولد است و تغییرات آسیب شناختی بافت کبد نیز از همان دوران آغاز می‌شود (۵، ۶) در این پژوهش که در قالب پایان‌نامه دکترای تغذیه، مصوب دانشکده علوم تغذیه و صنایع غذایی دانشگاه علوم پزشکی شهید بهشتی طراحی شد، اثر این نوع چربی از ابتدای دوران جنینی تا بلوغ بر ایجاد و پیشرفت آسیب کبد با رژیم غذایی دارای الگوی اسیدهای چرب دریافتی در رژیم غذایی ایرانیان و رژیم استاندارد موش صحرایی (دارای روغن سویا) مقایسه شد.

• مواد و روش‌ها

رژیم غذایی: در این پژوهش از سه نوع رژیم غذایی تخلیص شده (purified diet) استفاده شد. رژیم تخلیص

جدول ۱- ترکیب سه رژیم غذایی تخلیص شده: استاندارد، دارای روغن ماهی و دارای الگوی چربی مصرفی ایرانی (مقادیر بر حسب گرم در یک کیلوگرم غذا نوشته شده است)

اجزای تشکیل دهنده (گرم در یک کیلوگرم غذا)	رژیم غذایی استاندارد	رژیم دارای روغن ماهی	رژیم با الگوی چربی مصرفی ایرانی
کازئین با درجه خلوص بیش از ۸۵٪	۲۰۰	۲۰۰	۲۰۰
ال-سیستین	۳	۳	۳
ساکارز	۱۰۰	۱۰۰	۱۰۰
نشاسته ذرت	۵۲۸/۴۸۶	۵۲۸/۴۸۶	۵۲۸/۴۸۶
ترشیری بوتیل هیدروکینون (TBHQ)	۰/۰۱۴	۰/۰۱۴	۰/۰۱۴
سلولز	۵۰	۵۰	۵۰
مخلوط مواد معدنی MX Dyets- AIN-93G	۳۵	۳۵	۳۵
مخلوط ویتامین VX Dyets-AIN-93G	۱۰	۱۰	۱۰
کولین کلراید	۲/۵	۲/۵	۲/۵
روغن سویا (شرکت صنایع بهشهر)	۷۰	-	-
روغن ماهی Menhaden oil, Dyets	-	۷۰	-
کره پاستوریزه (پاک)	-	-	۲۲/۴
روغن مایع آفتابگردان (لادن)	-	-	۹/۸
روغن نباتی جامد (لادن)	-	-	۳۷/۸

فقط با اعداد مشخص می‌شدند. تغییرات چربی در بافت

کبد به ترتیب زیر ارزیابی شد:

۱- لیپیدوز : میکروویکول و ماکروویکول‌های حاوی چربی

۲- هیپرپلازی یاخته‌های داکتال: افزایش تعداد یاخته‌های جدار مجاری کبدی

۳- هیپرتروفی یا هیپرپلازی هیپاتوسیت‌ها: افزایش اندازه یا تعداد یاخته‌های پارانشیم کبد

۴- لیپوگرانولوما: التهاب و تجمع لنفوسیت‌ها، ماکروفاژها و یاخته‌های غول پیکر چند هسته‌ای (۱۰).

برای هر یک از موارد فوق، نمره‌ای از صفر تا ۴+ منظور شد و مجموع نمره‌های چهار شاخص بالا نیز به عنوان میزان کلی آسیب کبدی در نظر گرفته شد. در این مقیاس، نمره صفر به معنی عدم وجود ضایعه، نمره یک به معنی ایجاد ضایعه در کمتر از ۲۵٪ بافت، نمره دو به معنی وجود ضایعه در ۲۵ تا ۵۰ درصد بافت، نمره سه به معنی وجود آسیب در ۵۰ تا ۷۵ درصد بافت و نمره ۴ به معنی وجود ضایعه در بیش از ۷۵٪ بافت مورد بررسی بود (۱۰).

حیوانات به غذا و آب، به طور آزاد دسترسی داشتند.

هر ۴۸ ساعت یک بار به حیوانات غذا داده می‌شد و میزان غذای خورده شده از طریق توزین مقدار غذای باقی‌مانده مشخص می‌شد. سیکل روشنایی و تاریکی هر ۱۲ ساعت یک بار و تهویه مناسب برقرار شد، درجه حرارت $20-25^{\circ}\text{C}$ و رطوبت حدود ۵۰٪ بود.

در روزهای ۲۱ و ۷۰ (به ترتیب، روز از شیرگیری و روز بلوغ) از هر مادر یک نوزاد ماده به طور تصادفی انتخاب شد (در هر گروه غذایی ۱۰ نوزاد در روز ۲۱ و ۱۰ نوزاد در روز ۷۰) و پس از بی‌هوشی با گاز CO_2 نخاعی شد. از حیواناتی که بی‌هوش و نخاعی شده بودند، یک قطعه ۱ در ۲ سانتی‌متری از لب میانی کبد جدا شد و در فرمالین ۱۰٪ قرار داده شد. پس از ثابت شدن بافت در فرمالین از آن، بلوک تهیه شد و سپس از هر بلوک، چند مقطع طولی و عرضی تهیه شد و با هماتوکسیلین و ائوزین (Hematoxylin & Eosin) رنگ آمیزی شد. نمونه‌ها توسط متخصص آسیب شناس مجرب با درشت نمایی ۴۰ میکروسکوپ نوری خوانده شد. آسیب شناس از سن حیوان و نوع رژیم غذایی آگاهی نداشت و نمونه‌ها

جدول ۲- ترکیب اسیدهای چرب هر یک از روغن‌های استفاده شده (مقادیر به درصد بیان شده است)*

روغن نباتی جامد	روغن مایع آفتابگردان	کره	روغن ماهی	روغن سویا	نوع اسید چرب
-	-	۱/۶۳	-	-	C4: 0
-	-	۱/۵۸	-	-	C6: 0
-	-	۱/۳۲	-	-	C8: 0
-	-	۲/۹۴	-	-	C10: 0
۰/۰۵	-	۳/۶۴	۰/۱۱	-	C12: 0
۰/۲۸	۰/۰۷	۱۱/۴۴	۷/۹۶	۰/۰۹	C14: 0
۰/۰۲	۰/۰۲	-	۰/۶۷	-	C14: 1
۰/۰۲	-	۰/۲۶	-	۰/۰۲	C15: 0
-	-	-	۰/۰۵	-	C15: 1
۱۶/۵۲	۶/۴۶	۲۸/۲۴	۱۹/۸۸	۱۱/۵۳	C16: 0
۰/۰۹	۰/۰۹	۱/۳۹	۱۰/۶۹	۰/۰۹	C16: 1
۰/۰۴	۰/۰۴	۰/۶۸	۱/۱۷	۰/۰۹	C17: 0
۰/۰۴	۰/۰۳	۰/۳۶	۲/۲۴	۰/۰۵	C17: 1
-	-	-	۳/۹۱	-	C17: 4
۷/۸۰	۳/۷۵	۱۴/۳۰	۱/۹۹	۴/۲۴	C18: 0
۱۸/۰۸	۰/۰۴	۵/۱۲	۰/۳۲	۰/۰۳	C18: 1t
۳۰/۱۶	۲۵/۷۸	۲۰/۵۶	۱۶/۳۸	۲۶/۲۶	C18: 1c
۴/۶۸	۰/۳۱	۰/۸۸	۰/۳۴	۰/۴۵	C18: 2t (ترانس)
۱۷/۶۹	۶۱/۴۳	۱/۱۷	۱/۹۲	۵۰/۰۰	C18: 2c (سیس)
۰/۱۶	۰/۰۲	۰/۰۲	۰/۳۳	۰/۳۴	C18: 3 gamma
۰/۵۹	۰/۳۰	۰/۱۵	۰/۶۱	۰/۷۷	C20: 0
۱/۰۰	۰/۴۸	۰/۸۶	۱/۷۱	۴/۹۳	C18: 3 alpha
۰/۲۴	۰/۲۱	۱/۲۸	۲/۰۰	۰/۲۵	C20: 1
-	-	-	۳/۶۸	-	C18: 4w3
-	-	-	۰/۳۸	-	C20: 3w3
-	-	-	۰/۲۳	-	C20: 4w6
۰/۳۸	۰/۶۷	۰/۰۷	۰/۳۲	۰/۴۹	C22: 0
-	۰/۰۶	۰/۰۶	۰/۲۳	-	C22: 1
-	-	-	۱/۹۰	-	C20: 5
۰/۱۲	۰/۲۴	۰/۰۴	۰/۲۰	۰/۱۴	C24: 0
-	-	-	۲/۵۳	-	C22: 5
-	-	-	۱۴/۶۸	-	C22: 6

* آنالیز روغن‌های مورد استفاده در این مطالعه در شرکت توسعه کشت دانه‌های روغنی انجام شد.

• یافته‌ها

متوسط مقدار غذای خورده شده روزانه در حیوانات تغذیه شده با رژیم غذایی استاندارد، روغن ماهی و الگوی چربی مصرفی ایرانی به ترتیب $۱۶/۳ \pm ۲/۵$ ، $۱۵/۹ \pm ۱/۹$ و $۱۶/۵ \pm ۱/۸$ گرم بود که از نظر آماری، تفاوت معنی‌داری نداشت.

آسیب ایجاد شده در کبد در روز ۲۱ (زمان از شیرگیری) میان سه گروه غذایی تفاوت معنی‌داری نداشت.

اما در روز ۷۰ (زمان بلوغ) تکثیر یاخته‌های مجرای در پاسخ به سه رژیم غذایی، متفاوت بود. این نوع آسیب در کبد حیوانات تغذیه شده با رژیم غذایی دارای روغن ماهی و مخلوط چربی با الگوی ایرانی به طور معنی‌داری بیشتر از گروه تغذیه شده با رژیم استاندارد بود ($P=۰/۰۰۵$). جدول‌های ۳ و ۴ بافت‌شناسی کبد در موش‌های صحرایی متولد شده در هر یک از سه گروه غذایی را به ترتیب در روزهای ۲۱ و ۷۰ نشان می‌دهند.

روش‌های آماری: تمامی داده‌های به دست آمده از حیوانات مورد آزمایش در هر یک از سه گروه غذایی و در مراحل مختلف وارد رایانه شده و با نرم افزار SPSS¹⁰ آنالیز شد. از آنجا که متغیرهای مربوط به آسیب کبدی، متغیرهای کیفی رتبه‌ای هستند، برای مقایسه میان سه گروه غذایی از آزمون کروسکال-والیس (Kruskal-Wallis) استفاده شد و $P < ۰/۰۵$ به عنوان سطح معنی‌دار در نظر گرفته شد. برای مشخص شدن گروه‌هایی که تفاوت میان آنها معنی‌دار بود، از سه آزمون من-ویتنی (Mann-Whitney) دو به دو میان گروه‌های غذایی استفاده شد و سطح معنی‌داری کمتر از $۰/۰۱۷$ (یک سوم $۰/۰۵$) در نظر گرفته شد. برای مقایسه شدت آسیب کبدی میان روزهای ۲۱ و ۷۰ از آزمون t زوج استفاده شد و $P < ۰/۰۵$ به عنوان سطح معنی‌دار در نظر گرفته شد.

ملاحظات اخلاقی: تمام مراحل انجام شده روی موش‌های صحرایی در مطالعه حاضر از نظر رعایت اخلاق در پژوهش با دستورالعمل انجمن حمایت از حیوانات کانادا (۱۱) مطابقت داشت.

جدول ۳- بافت‌شناسی کبد در موش‌های صحرایی متولد شده در هر یک از سه گروه غذایی در روز ۲۱ پس از تولد⁺

P-value	گروه تغذیه شده با الگوی چربی		گروه تغذیه شده با روغن ماهی n=۱۰	گروه تغذیه شده با رژیم استاندارد n=۱۰	شاخص‌ها
	کل n=۳۰	مصرفی ایرانی n=۱۰			
۰/۷۲۳	$۱/۲۲ \pm ۰/۵۷$	$۱/۳۰ \pm ۰/۴۸$	$۱/۲۰ \pm ۰/۶۳$	$۱/۲۰ \pm ۰/۶۳$	تشکیل واکوئل در یاخته‌های کبد
۰/۳۳	$۰/۱۷ \pm ۰/۵۹$	$۰/۴۰ \pm ۰/۹۷$	$۰/۰۰ \pm ۰/۰۰$	$۰/۱۰ \pm ۰/۳۲$	حجیم شدن و تکثیر یاخته‌های کبدی
۰/۱۷۶	$۰/۳۷ \pm ۰/۶۱$	$۰/۷۰ \pm ۰/۸۲$	$۰/۲۰ \pm ۰/۴۲$	$۰/۲۰ \pm ۰/۴۲$	تکثیر یاخته‌های مجرای
۰/۳۶۸	$۰/۰۲ \pm ۰/۱۸$	$۰/۱۰ \pm ۰/۳۲$	$۰/۰۰ \pm ۰/۰۰$	$۰/۰۰ \pm ۰/۰۰$	تجمع رنگدانه در ماکروفاژها
۰/۰۶۳	$۱/۸۰ \pm ۱/۱۵$	$۲/۵۰ \pm ۱/۴۳$	$۱/۴۰ \pm ۰/۶۹$	$۱/۵۰ \pm ۰/۹۷$	مجموع نمره آسیب‌شناسی

+ مقادیر جدول، انحراف معیار \pm میانگین است. به هر یک از شاخص‌ها نمره‌ای از صفر تا ۴ داده شد و سپس از نمره‌ها میانگین گرفته شد. برای مقایسه رتبه‌ها در سه گروه از آزمون ناپارامتری کروسکال والیس استفاده شد.

جدول ۴- بافت شناسی کبد در موش‌های صحرائی متولد شده در هر یک از سه گروه غذایی در روز ۷۰ پس از تولد⁺

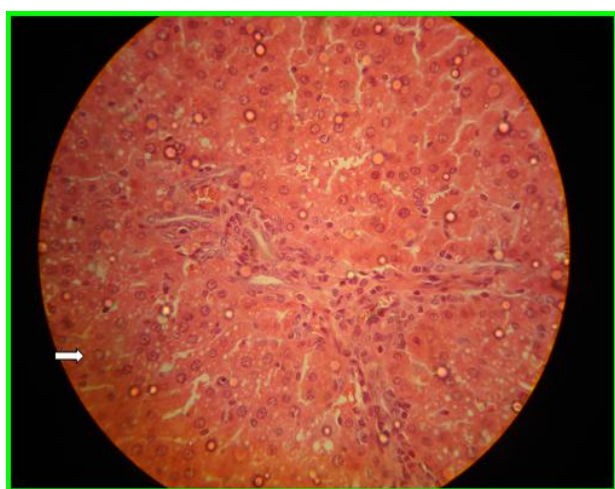
P-value	کل n=۳۰	گروه تغذیه شده با الگوی چربی مصرفی ایرانی n=۱۰	گروه تغذیه شده با روغن ماهی n=۱۰	گروه تغذیه شده با رژیم استاندارد n=۱۰	شاخص‌ها
۰/۹۳۲	۱/۲۷±۰/۵۲	۱/۳۰±۰/۴۸	۱/۲۰±۰/۶۳	۱/۳۰±۰/۴۸	تشکیل واکوئل چربی در سلول‌های کبد
۰/۳۶۸	۰/۰۳±۰/۱۸	۰/۰۰±۰/۰۰	۰/۰۰±۰/۰۰	۰/۱۰±۰/۳۲	حجم شدن و تکثیر سلول‌های کبدی
**۰/۰۰۵	۰/۹۰±۰/۶۱	^b ۱/۲۰±۰/۴۲	^b ۱/۱۰±۰/۵۷	^a ۰/۴۰±۰/۵۲	تکثیر سلول‌های مجرای
-	۰/۰۰±۰/۰۰	۰/۰۰±۰/۰۰	۰/۰۰±۰/۰۰	۰/۰۰±۰/۰۰	تجمع رنگدانه در ماکروفاژها
۰/۱۴۱	۲/۲۰±۰/۹۹	۲/۵۰±۰/۸۴	۲/۳۰±۰/۹۴	۱/۸۰±۱/۱۳	مجموع نمره آسیب شناسی

+ مقادیر جدول، انحراف معیار ± میانگین است. به هر یک از شاخص‌ها نمره‌ای از صفر تا ۴ داده شده و سپس از نمره‌ها میانگین گرفته شده است. برای مقایسه رتبه‌های سه گروه از آزمون ناپارامتری کروسکال والیس استفاده شده است. در هر سطر جدول، مقادیری که با حروف متفاوت نشان داده شده اند، دارای تفاوت معنی‌دار هستند.

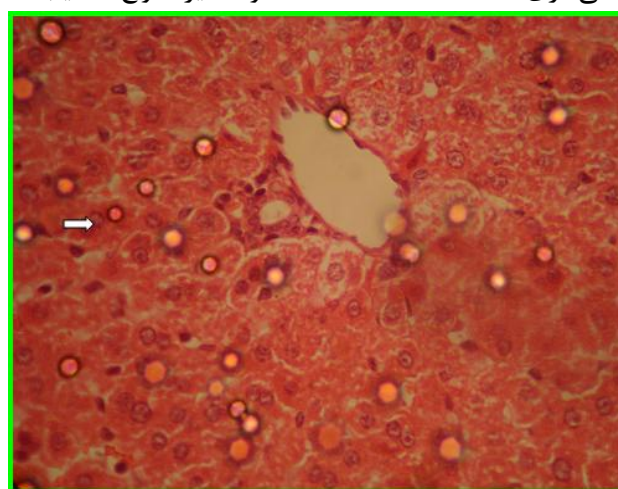
** اختلاف در سطح ۰/۰۱ معنی‌دار است.

کبدی در این فاصله، پیشرفت زیادی نداشته است. همچنین، مقایسه آسیب کبدی به تفکیک گروه‌های غذایی بین روزهای ۲۱ و ۷۰ نشان داد که تشدید آسیب یاخته‌های مجرای بین روزهای ۲۱ و ۷۰ فقط در گروه تغذیه شده با روغن ماهی معنی‌دار است (P=۰/۰۰۷). این تفاوت در گروه‌های تغذیه شده با رژیم استاندارد و مخلوط چربی با الگوی ایرانی، معنی‌دار نبود. این موضوع در جدول ۵ نشان داده شده است.

نمونه مقطع بافت شناسی تهیه شده در روز ۷۰ (زمان بلوغ) از موش صحرائی تغذیه شده با روغن سویا و روغن ماهی، به ترتیب در شکل‌های ۱ و ۲ نشان داده شده است. همان‌طور که پیکان‌ها نشان می‌دهد، یاخته‌های مجرای در شکل ۲ تکثیر شده و نمای نامنظمی پیدا کرده‌اند. مقایسه آسیب کبدی در روزهای ۲۱ با روز ۷۰ با آزمون ناپارامتری علامت ویلکاکسون نشان داد که آسیب یاخته‌های مجرای کبد، در این فاصله، پیشرفت معنی‌داری داشته است (P=۰/۰۰۲) و سایر انواع آسیب



شکل ۲- تصویر میکروسکوپی بافت کبد در موش صحرائی تغذیه شده با روغن ماهی
پیکان سفید، یاخته‌های مجرای را نشان می‌دهد که تکثیر شده و نمای نامنظمی پیدا کرده اند.



شکل ۱- تصویر میکروسکوپی بافت طبیعی کبد در موش صحرائی تغذیه شده با روغن سویا (رژیم غذایی استاندارد)
پیکان سفید، یاخته‌های مجرای طبیعی را نشان می‌دهد، این یاخته‌ها در یک ردیف قرار گرفته‌اند، منظم و از نظر اندازه، مساوی هستند.

جدول ۵- مقایسه تکثیر یاخته‌های مجرای کبد در موش‌های صحرایی متولد شده در روزهای ۲۱ و ۷۰ پس از تولد در سه گروه غذایی⁺

P-value	روز ۷۰ (بلوغ)	روز ۲۱ (از شیرگیری)	تکثیر سلول‌های مجرای
۰/۱۵۷	۰/۴۰±۰/۵۲	۰/۲۰±۰/۴۲	گروه تغذیه شده با رژیم استاندارد n=۱۰
**۰/۰۰۷	۱/۱۰±۰/۵۷	۰/۲۰±۰/۴۲	گروه تغذیه شده با روغن ماهی n=۱۰
۰/۱۶۰	۱/۲۰±۰/۴۲	۰/۷۰±۰/۸۲	گروه تغذیه شده با الگوی چربی مصرفی ایرانی n=۱۰
**۰/۰۰۲	۰/۹۰±۰/۶۱	۰/۳۷±۰/۶۱	کل نمونه‌ها n=۳۰

+ مقادیر جدول، انحراف معیار ± میانگین است. برای مقایسه میانگین‌ها از آزمون علامت ویلکاکسون استفاده شده است. ** اختلاف در سطح ۰/۰۱ معنی‌دار است.

• بحث

در پژوهش حاضر، تکثیر یاخته‌های مجرای در روز ۷۰ (زمان بلوغ) در کبد حیوانات تغذیه شده با رژیم غذایی دارای روغن ماهی و مخلوط چربی با الگوی ایرانی به طور معنی‌داری بیشتر از گروه تغذیه شده با رژیم استاندارد بود.

Ritskes و همکاران نشان دادند که رژیم غذایی دارای ۱۰٪ و ۲۰٪ روغن ماهی باعث ایجاد تغییرات پاتولوژیک در کبد شامل واکوئل‌های هپاتوسلولار، هیپرپلازی یاخته‌های مجرای و ماکروفاژهای درشت چند هسته‌ای می‌شود و نتیجه گرفتند که احتمالاً اسیدهای چرب امگا-۳ دریایی به علت زنجیره طولانی، به خوبی در کبد متابولیزه نمی‌شوند و در نتیجه باعث سمیت کبدی می‌شوند (۴).

در مطالعه حاضر ۱۵/۹ درصد انرژی (بین ۱۰٪ و ۲۰٪ استفاده شده در مطالعه Ritskes) از روغن ماهی تامین شد، اما از میان تغییرات پاتولوژیک کبد تنها هیپرپلازی یاخته‌های مجرای در زمان بلوغ، بیش از گروه استاندارد بود. نکته قابل توجه اینکه مدت زمان استفاده از روغن ماهی در مطالعه Ritskes بسیار بیشتر از مطالعه حاضر است (۱۲۹ هفته در برابر ۱۳ هفته). کمتر بودن میزان آسیب کبدی در مطالعه حاضر نسبت به مطالعه Ritskes احتمالاً ناشی از مدت زمان کمتر مداخله است.

پژوهش‌های انجام شده برای توجیه آسیب حاصل از مصرف روغن ماهی در کبد، چندین مکانیسم برشمرده‌اند: ۱- کشت یاخته‌های کبدی موش‌های تغذیه شده با روغن ماهی نشان داده است که در نهایت، با وجود تشدید میزان اکسیداسیون اسیدهای چرب، محتوی تری‌گلیسرید یاخته‌های کبدی افزایش می‌یابد. زیرا جریان چربی به شکل لیپوپروتئین‌های غنی از تری‌گلیسرید و اسیدهای چرب آزاد از روده به کبد بیشتر می‌شود (۱۳، ۱۲، ۳). از سوی دیگر، اثر مهارى انسولین بر ترشح VLDL باعث تجمع تری‌گلیسرید در کبد می‌شود. در مطالعه Ritskes ایجاد واکوئل‌های چربی در یاخته‌های کبدی را به کمتر متابولیزه شدن یا متابولیزه نشدن چربی ناشی از تجمع این اسیدهای چرب نسبت داده‌اند. تجمع چربی به واکنش التهابی در بافت کبد منجر می‌شود که نتیجه آن، تکثیر یاخته‌های کبدی و از جمله یاخته‌های مجرای است (۱۵، ۱۴).

۲- روغن ماهی به علت داشتن اسیدهای چرب غیر اشباع طولانی زنجیر، پراکسیداسیون لیپیدها را افزایش می‌دهد. محصولات پراکسیداسیون لیپیدها، آنزیم گلوکز-۶ فسفات دهیدروژناز را مهار می‌کنند. این آنزیم تنظیم کننده راه پنتوز فسفات است در نتیجه، تولید NADPH کاهش می‌یابد و به دنبال آن، شکل احیاء شده گلوکوتایون که یک آنتی‌اکسیدان یاخته‌ای است، کم می‌شود.

(جهت مقابله با آسیب اکسیداتیو) روی می‌دهد. این تغییرات نشان دهنده افزایش پراکسیداسیون اسیدهای چرب امگا-۳ موجود در روغن ماهی است (۲۶، ۲۷). آنزیم‌های کبدی نیز افزایش می‌یابند که نشان دهنده آسیب کبدی است. اما این عوارض در اثر استفاده از اسیدهای چرب امگا-۳ گیاهی دیده نشده است (۲۹، ۲۸).

پژوهش‌ها نشان می‌دهد که رژیم‌های غذایی سرشار از اسیدهای چرب اشباع (مانند رژیم غذایی با الگوی چربی مصرفی ایرانی در مطالعه حاضر) باعث فعال شدن و بیان mRNA ژن فاکتور هسته‌ای کاپا-ب (NFκB) می‌شود و از این طریق در کبد آسیب اکسیداتیو ایجاد می‌کنند (۳۱، ۳۲). همچنین، این اسیدهای چرب تولید اکسید نیتریک را در سلول‌های کبدی کاهش می‌دهند که خود منجر به افزایش آسیب اکسیداتیو در این سلول‌ها می‌شود و افزایش آسیب اکسیداتیو در کبد منجر به تکثیر سلولی می‌شود (۳۳، ۳۴).

از سوی دیگر، مطالعات نشان می‌دهد که در اثر دریافت چربی‌های اشباع، غلظت کلسترول در ذرات LDL بالا می‌رود و در نتیجه، استئاتوز کبدی ایجاد می‌شود (۳۵). موارد بالا می‌تواند توجیه کننده آسیب کبدی در موش‌های صحرایی تغذیه شده با مخلوط چربی با الگوی ایرانی باشد.

تغذیه موش‌های صحرایی با روغن بزرک که منبع خوب اسیدهای چرب امگا-۳ کوتاه زنجیر گیاهی است، باعث کاهش آسیب اکسیداتیو در یاخته‌های کبدی و کاهش پاسخ تکثیر لنفوسیتی به میتوزن‌ها و در نتیجه، کاهش التهاب در یاخته‌های کبدی شده است (۳۰). احتمال دارد که در پژوهش حاضر، مقدار کم اسیدهای چرب امگا-۳ کوتاه زنجیر موجود در روغن سویا باعث شد میزان آسیب کبدی در این گروه، کمتر از دو گروه دیگر باشد.

نتایج پژوهش حاضر نشان داد که تکثیر یاخته‌های مجرای از زمان از شیرگیری تا بلوغ افزایش می‌یابد. اگرچه این افزایش فقط در گروه تغذیه شده با روغن ماهی معنی دار بود، در دو گروه تغذیه شده با الگوی

سرانجام آسیب کبدی ایجاد می‌شود که در این مطالعه، به شکل تکثیر یاخته‌های مجرای کبد خود را نشان داد (۱۶-۱۸).

۳- مطالعات نشان می‌دهد که روغن ماهی از طریق اثر بر بیان mRNA، فعالیت آنزیم‌های آنتی‌اکسیدان در کبد (شامل منگنز سوپراکسید دیسموتاز، کوپر-زینک سوپراکسید دیسموتاز، گلوتاتیون پراکسیداز و کاتالاز) را کاهش می‌دهد و شاخص‌های نشان دهنده پراکسیداسیون لیپیدها (شامل conjugated dienes و thiobarbituric acid-reactive substances) در کبد موش‌های صحرایی تغذیه شده با روغن ماهی افزایش می‌یابد (۱۹-۲۱). سوپر اکسید دیسموتاز، رادیکال‌های سوپراکسید را سم‌زدایی و رادیکال‌های پراکسید هیدروژن (H_2O_2) تولید می‌کند. کاتالاز و گلوتاتیون پراکسیداز سلولی، رادیکال‌های پراکسید هیدروژن را سم‌زدایی می‌کنند. پراکسید هیدروژن، یک تولید کننده قوی رادیکال‌های آزاد است که می‌تواند با انجام واکنش با یون آهن دو ظرفیتی رادیکال‌های سمی هیدروکسیل ایجاد کند. این رادیکال‌ها به نوبه خود باعث پراکسیداسیون چربی‌های غشای سلول می‌شوند. مصرف روغن ماهی با کاهش فعالیت آنزیم‌های آنتی‌اکسیدان، غلظت رادیکال‌های آزاد را در کبد افزایش می‌دهد، باعث ایجاد التهاب در کبد می‌شود. نتیجه التهاب، تغییرات پاتولوژیک یاخته‌های کبدی است. شدت پراکسیداسیون چربی‌ها با شدت کاهش فعالیت آنزیم‌های آنتی‌اکسیدان و میزان آسیب کبدی ارتباط مستقیم دارد و هر چه، میزان روغن ماهی دریافتی در رژیم غذایی بیشتر باشد، شدت این آسیب‌ها بیشتر است (۲۲، ۲۳).

۴- کاهش ظرفیت آنتی‌اکسیدانی یاخته‌های کبدی منجر به تکثیر آنها می‌شود. زیرا سطح آنتی‌اکسیدان‌ها طی چرخه تکثیر یاخته‌ای افزایش می‌یابد و یاخته‌ها از این مکانیسم جبرانی در مقابل کاهش ظرفیت آنتی‌اکسیدانی القا شده توسط روغن ماهی استفاده می‌کند (۲۴، ۲۵).

۵- در اثر مصرف روغن ماهی، هیپرتروفی و به دنبال آن، هیپرپلازی سلول‌های کبدی به علت تکثیر و حجیم شدن سیستم رتیکولواندوتلیال، میتوکندری‌ها و پراکسیزوم‌ها

داخلی بدن هر یک از گروه‌های غذایی نیز پیشنهاد می‌شود.

به نظر می‌رسد، رژیم‌های چربی که فقط از روغن ماهی تامین شود و رژیم غذایی با الگوی اسیدهای چرب دریافتی در رژیم غذایی فعلی جامعه ایران منجر به آسیب کبدی در موش صحرایی می‌شوند و با افزایش سن حیوان، میزان آسیب کبدی ایجاد شده، بیشتر می‌شود.

سپاسگزاری

از معاونت محترم پژوهشی انستیتو تحقیقات تغذیه‌ای و صنایع غذایی کشور و همکاران این معاونت که حمایت مالی این طرح را تقبل نمودند و همچنین از کارکنان محترم گروه فارماکولوژی دانشکده پزشکی دانشگاه علوم پزشکی شهید بهشتی و گروه آسیب شناسی بیمارستان طالقانی تقدیر و تشکر به عمل می‌آید.

چربی ایرانی و روغن سویا نیز مشاهده شد. مطالعات نشان می‌دهد که میزان سوپر اکسید دیسموتاز کبدی در موش‌های صحرایی تغذیه شده با روغن ماهی و یا مخلوط چند روغن در موش جوان بیش از موش بالغ است (۳۶). افزایش شدت آسیب با افزایش سن حیوان را می‌توان به افزایش آسیب اکسیداتیو در اثر افزایش سن نسبت داد. به نظر می‌رسد که افزایش بیشتر شدت آسیب با افزایش سن در حیوانات تغذیه شده با روغن ماهی و الگوی چربی ایرانی ناشی از "هم‌افزایی" نوع چربی و افزایش سن باشد. از مهم‌ترین کاستی‌های پژوهش حاضر می‌توان به لزوم اندازه‌گیری سطح آنتی‌اکسیدان‌های هر یک از انواع روغن‌های مصرفی اشاره کرد. همچنین، اندازه‌گیری همزمان میزان استرس اکسیداتیو ایجاد شده در محیط

• References

- Sarraf-Zadegan N, Sayed-Tabatabaei FA, Bashardoost N. The prevalence of coronary artery disease in an urban population in Isfahan, Iran. *Acta Cardiol* 1999; 54(5): 257-63.
- Bucher HC, Hengstler P, Schindler C, Meier G. N-3 polyunsaturated fatty acids in coronary heart disease: A meta-analysis of randomized controlled trials. *Am J Med* 2002; 112(4): 298-304.
- Brown AM, Baker PW, Geoffrey FG. Changes in fatty acid metabolism in rat hepatocytes in response to dietary n-3 fatty acids are associated with changes in the intracellular metabolism and secretion of apolipoprotein B-48. *J Lipid Res*, 1997; 38: 469-481.
- Ritskes HJ, Verschuren PM, Meijer GW, Wiersma A, van de Kooij AJ, Timmer WG, et al. The association of increasing dietary concentrations of fish oil with hepatotoxic effects and a higher degree of aorta atherosclerosis in the ad lib-fed rabbit. *Food Chem Toxicol* 1998; 36: 663-672.
- Das UN. Can perinatal supplementation of long-chain polyunsaturated fatty acids prevent hypertension in adult life? *Hypertension* 2001; 38: E6-E8.
- Das UN. Can perinatal supplementation of long-chain polyunsaturated fatty acids prevent diabetes mellitus? *Eur J Clin Nutr* 2003; 57: 218-226.
- American Institute of Nutrition. Report on the American Institute of Nutrition ad hoc committee on standards for nutritional studies. *J Nutr* 1997; 107: 1340-1348.
- Mortensen A, Hansen BF, Hansen JF, Frandsen H, Bartnikowska E, Andersen PS, et al. Comparison of the effects of fish oil and olive oil on blood lipids and aortic atherosclerosis in Watanabe heritable hyperlipidaemic rabbits. *Br J Nutr* 1998; 80 : 565-573.
- Kalantary N, Ghafarpour M. Research on Iranian food consumption pattern and nutritional assessment. 1st ed. Tehran: Publication center of education and research on management and programming; 2005: p. 37-40. [in Persian]
- Robbins SL. Liver, biliary tract, and pancreas. In: Cortan RS, Kumar V, Robbins SL, editors. *Robbins pathologic basis of disease*. 5th ed. Philadelphia, Saunders; 2007: p. 941-949.
- Olfert ED, Cross BM, McWilliam A. *CCAC guide to the care and use of experimental animals*. 2nd ed. Canada: Canadian council on animal care. 1993. Appendix XV-A.
- Wang H, Chen X, Fisher EA. N-3 fatty acids stimulate intracellular degradation of apolipoprotein B in rat hepatocytes. *J Clin Invest* 1993; 91:1380-89.
- Higuchi T, Shirai N, Saito M, Suzuki H, Kagawa Y. Levels of plasma insulin, leptin and adiponectin, and activities of key enzymes in carbohydrate metabolism in skeletal muscle and liver in fasted ICR mice fed dietary n-3 polyunsaturated fatty acids. *J Nutr Biochem* 2008; 19(9): 577-586.
- Kirimlioglu V, Kirimlioglu H, Yilmaz S, Ozgor D, Coban S, Karadag N, et al. Effect of fish oil, olive oil, and vitamin E on liver pathology, cell proliferation, and antioxidant defense system in rats subjected to partial hepatectomy. *Transplant proceed* 2006; 38(2): 564-567.

15. Sealls W, Gonzalez M, Brosnan MJ, Black PN, DiRusso CC. Dietary polyunsaturated fatty acids (C18:2 ω 6 and C18:3 ω 3) do not suppress hepatic lipogenesis. *Biochim Biophys Acta* 2008; 1781(8): 406-414.
16. Szweda LI, Uchida K, Tsai L, Stadtman ER. Inactivation of glucose-6-phosphate dehydrogenase by 4-hydroxy-2-nonenal. Selective modification of an active sited lysine. *J Biol Chem* 1993; 268: 3342-3347.
17. Morimoto M, Zern MA, Hagbjork AL, Ingelman-Sundberg M, French SW. Fish oil, alcohol and liver pathology: role of cytochrome P450 2E1. *Proc Soc Exp Biol Med* 1994; 207(2): 197-205.
18. Amin A, Nanji S, Sadrzadeh MH, Yang EK, Fogt F, Meydani M, et al. Dannenberg dietary saturated fatty acids: A novel treatment for alcoholic liver disease. *Gastroenterol* 1995; 109(2): 547-554.
19. Polavarapo R, Spitz DR, Sim JE, Follansbee MH, Oberley LW, Rahemtulla A, et al. Increased lipid peroxidation and impaired antioxidant enzyme function is associated with pathological liver injury in experimental alcoholic liver disease in rats fed diets high in corn oil and fish oil. *Hepato* 1998; 27(5): 1317-23.
20. Blum R, Kiy T, Tanaka S, Wong AW, Roberts A. Genotoxicity and subchronic toxicity studies of DHA-rich oil in rats. *Regul Toxicol Pharmacol* 2007; 49 (3): 271-284.
21. Dobrzyn A, Dobrzyn P, Miyazaki M, James M, Ntambi J M. Polyunsaturated fatty acids do not activate AMP-activated protein kinase in mouse tissues. *Biochem Biophys Res Commun* 2005; 332(3): 892-896.
22. Bhattacharya A, Lawrence RA, Krishnan A, Zaman K, Sun D, Fernandes G. Effect of dietary n-3 & n-6 oils with and without food restriction on activity of antioxidant enzymes and lipid peroxidation in livers of cyclophosphamide treated autoimmune-prone NZB/W female mice. *J Am Col Nutr* 2003; 22(5): 388-399.
23. Ton MN, Chang C, Carpentier YA, Deckelbaum RJ. In vivo and in vitro properties of an intravenous lipid emulsion containing only medium chain and fish oil triglycerides. *Clin Nutr*, 2005; 24(4): 492-501.
24. Van Noorden CJF. Effects of n-3 and n-6 polyunsaturated fatty acid-enriched diets on lipid metabolism in periportal and pericentral compartments of the female rat liver lobules and the consequences for cell proliferation after partial hepatectomy. *J Lipid Res* 1995: 1708-1720.
25. Zulfikaroglu B, Zulfikaroglu E, Ozmen MM, Ozalp N, Berkem R, Erdogan S, et al. The effect of immunonutrition on bacterial translocation, and intestinal villus atrophy in experimental obstructive jaundice. *Clin Nutr* 2003; (22)3: 277-281.
26. Lo CJ, Terasaki M, Garcia R, Helton S. Fish oil-supplemented feeding does not attenuate warm liver ischemia and reperfusion injury in the rat. *J Surg Res* 1997; 71(1): 54-60.
27. Qi K, Fan C, Jiang J, Zhu H, Jiao H, Meng Q, et al. Omega-3 fatty acid containing diets decrease plasma triglyceride concentrations in mice by reducing endogenous triglyceride synthesis and enhancing the blood clearance of triglyceride-rich particles. *Clin Nutr* 2008; 27(3): 424-430.
28. Verschuren PM, Houtsmuller UMT, Zevenbergen JL. Evaluation of vitamin E requirement and food palatability in rabbits fed a purified diet with a high fish oil content. *Lab Animals* 1990; 24: 164-171.
29. Zhang P, Boudyguina E, Wilson MD, Gebre AK, John S, Parks JS. Echium oil reduces plasma lipids and hepatic lipogenic gene expression in apoB100-only LDL receptor knockout mice. *J Nutr Biochem* 2008; 19(10): 655-663.
30. Jeffery NM, Sanderson P, Sherrington EJ, Newsholme EA, Calder PC. The ratio of n-6 to n-3 polyunsaturated fatty acids in the rat diet alters serum lipid levels and lymphocyte functions. *Lipids* 1996; 31(7): 737-45.
31. Martin D, Ruiz J, Kivikari R, Puolanne E. Partial replacement of pork fat by conjugated linoleic acid and/or olive oil in liver pâtés: Effect on physicochemical characteristics and oxidative stability. *Meat Science* 2008; 80(2): 496-504.
32. Pérez-Echarri N, Pérez-Matute P, Marcos-Gómez B, Marti A, Martínez A, Moreno-Aliaga M. Down-regulation in muscle and liver lipogenic genes: EPA ethyl ester treatment in lean and overweight (high-fat-fed) rats. *J Nutr Biochem*, 2008; [Epub Ahead of Print].
33. Olefsky JM. Fat Talks, Liver and Muscle Listen. *Cell* 2008; 134 (6, 19): 914-916.
34. Sanderson L, Degenhardt T, Desvergne B, Müller M, Kersten S. The roles of PPAR α and PPAR β/δ in liver: dietary versus endogenous fat sensor. *Chem Phys Lipids* 2008; 154, Suppl 1: S17.
35. Duerden JM, Gibbons GF. Storage, mobilization and secretion of cytosolic triacylglycerol in hepatocyte culture: The role of insulin. *Biochem J* 1990; 272: 583-587.
36. Chapman C, Morgan LM, Murphy MC. Maternal and early dietary fatty acid intake: changes in lipid metabolism and liver enzymes in adult rats. *J Nutr* 2000; 130: 146-151.